Ueber ein verjauchtes Uterusmyom mit Ausgang in Septicopyämie.

Inaugural-Dissertation

zur

Erlangung der Doktorwürde in der gesamten Medizin

verfasst und einer

hohen medizinischen Fakultät

der

Kgl. bayer. Ludwig Maximilians-Universität zu München

vorgelegt von

L. Seyberth

approb. Arzt aus Höchst a. M.

München 1905.

Kgl. Hof-Buchdruckerei Kastner & Callwey.

Ueber ein verjauchtes Uterusmyom mit Ausgang in Septicopyämie.

Inaugural-Dissertation

zur

Erlangung der Doktorwürde in der gesamten Medizin

verfasst und einer

hohen medizinischen Fakultät

der

Kgl. bayer. Ludwig Maximilians-Universität zu München

vorgelegt von

L. Seyberth

approb. Arzt aus Höchst a. M.

München 1905.

Kgl. Hof-Buchdruckerei Kastner & Callwey.

Gedruckt mit Genehmigung der medizinischen Fakultät der Universität München.

Referent

Herr Obermedizinalrat Prof. Dr. v. Bollinger.

Herrn Geheimrat Ludwig Seyberth

gewidmet.

Digitized by the Internet Archive
in 2026

https://archive.org/details/IA41549027_0222

Mit zu den häufigsten gutartigen Geschwülsten müssen wir die Myome rechnen. Wir unterscheiden Rhabdomyome, Geschwülste aus quergestreifter Muskulatur embryonalen Charakters, die manchmal bösartig, sarkomähnlich entarten, und Leiomyome, Geschwülste aus glatter Muskulatur entstanden. Die letzteren sind die weitaus häufigsten Muskelgeschwülste. Sie können natürlich überall auftreten, wo glatte Muskulatur im Organismus vorhanden ist. Am häufigsten treten sie an den weiblichen Genitalorganen auf, in erster Linie am Uterus, in zweiter Linie an den Adnexen, den Ligamenten, der Vagina, überall da, wo sich glatte Muskulatur findet. Die Häufigkeit der Myome am weiblichen Genitalsystem (nach Kolb bei 40% aller über 50 Jahre verstorbener Frauen) lässt sich vielleicht erklären, einmal durch die grosse Anhäufung von glatter Muskulatur und zweitens dadurch, dass diese Muskulatur so mannigfachen Reizen ausgesetzt ist. Denken wir nur an die Häufigkeit der Endometritiden und Metritiden bei den geschlechtsreifen Frauen, deren Ursachen so mannigfache sind, dass eine Aufzählung derselben hier nicht tunlich ist. Vor der Pubertät und nach dem Climacterium werden Myome selten beobachtet. Manche geben auf Grund von Statistiken noch das Nichtgebären als Aetiologie für die Myombildung an.

Ueber die Histogenese dieser Tumoren ist sicheres noch nicht festgestellt. Roesger hat beobachtet, dass sie manchmal von der Muskulatur der kleinen Arterien ausgehen. Oefter weisen die Myome auch Epithelieneinschlüsse auf, die wohl meist Resten des Wolff'schen Ganges oder auch den Uterindrüsen entstammen. Dies gab Ricker Veranlassung, die Entstehung all dieser Myome, die man als Adenomyome bezeichnet, von dem Wolff'schen Gange herzuleiten. Auch die Entstehung der übrigen, rein muskulären Myome glaubte er auf embryonale Voranlagen zurückführen zu dürfen. Ribbert ist der Ansicht, dass die versprengten Drüsenreste schon die Voranlage zu dem späteren Myom mitbringen. Dafür, dass auch die rein muskulären Myome embryonalen Ursprunges sind, spräche der Umstand, dass sie meist abgekapselt in der Uteruswand sitzen, ohne dass ihre glatten Muskelfasern sich mit denen des Uterus verbinden. Die Adenomyome sind dagegen oft nicht ausschälbar und gehen diffus in die Umgebung über. Es lässt sich dann nicht wohl entscheiden, ob nur die embryonalen Drüsenreste gewuchert sind, oder ob auch die Uterindrüsen sich an der Wucherung beteiligt haben. v. Recklinghausen will den grössten Teil der Adenomyome von Resten des Wolff'schen Ganges ableiten, doch gibt er den Myomen im ganzen eine verschiedenartige Genese.

Der histologische Aufbau der Leiomyome setzt sich vornehmlich aus glatten Muskelfasern, deren Bündel sich in verschiedener Richtung

durchflechten und die von Bindegewebe umgeben sind, zusammen. Darnach liefern die Mikrotomschnitte auch mannigfache Bilder, je nachdem die einzelnen Bündel quer oder längs oder schräg vom Schnitte getroffen werden. Auf dem Längsschnitt sieht man spindelförmige Muskelfasern mit stäbchenförmigem Kern, auf dem Querschnitt kleine, gegenseitig sich abplattende Felder, in derem Inneren der Querschnitt des Kernes liegt. Während bei der Schwangerschaft hauptsächlich eine Vergrösserung der glatten Muskelfasern bis zum Zehnfachen des gewöhnlichen erfolgt, müssen wir bei dem Myom vor allem eine Neubildung von Fasern annehmen. Im Myom finden wir zwar auch stark vergrösserte Fasern, aber die Hauptmasse hält sich im Gegensatz zum schwangeren Uterus doch in den Grenzen der normalen Grösse. Busachi fand am Myoma uteri Mitosen der Muskelzellen. Strauss bezeichnet nach Köllikers und eigenen Beobachtungen in Myomen sich findende Rundzellen, die mit Lymphocyten nicht identisch seien, als Myombildner. Weiter finden sich noch Pigment- und Mastzellen in den Myomen. Immer ist mitgewuchertes Bindegewebe mit ein Bestandteil der Myome, entweder spärlich, als gefässführendes Stroma, oder so reichlich, dass man den Tumor als Myofibrom oder als Fibromyom bezeichnen kann. Durch Erweiterung der Drüsenreste kommt es zum Myoma cysticum, durch stärkere Entwicklung, besonders der venösen Gefässe, zum Myoma cavernosum, durch Erweiterung der Lymphräume zum lymphangiektatischen Myom.

Pathologie der Myome.

In der Einleitung haben wir die Myome gutartige Neubildungen genannt; dies sind sie insofern, als reine Myome niemals Metastasen machen, dagegen treten sie meist multipel auf. Die pathologischen Erscheinungen, die Myome machen, hängen von ihrem Sitz und ihrer Grösse ab. Nach ihrem Sitz in der Uteruswand teilt man sie ein in submucöse, intramuskuläre und subperitoneale Myome. Ausserdem finden wir noch solche mit abnormem Sitz an den Ligamenten des weiblichen Genitalsystems. In Betracht kommt weiterhin ihre Lokalisation am Uterus. Ein kleines Cervixmyom wird im geeigneten Falle, z. B. bei einer Geburt, grössere Störungen machen, als ein doppelt so grosses am Fundus. Grössere Corpusmyome können durch unregelmässige Verengerung der Uterushöhle die Frucht zum Absterben bringen und zum Abort führen. Bei kleinen interstitiellen Tumoren tritt die Dysmennorrhoe, bei den submucösen Myomen und den myomatösen Polypen tritt vor allem die Blutung in den Vordergrund. Werden solche myomatöse Polypen in die Scheide geboren, so können sie zur Uterusinversion führen. Auch ist dann die Gefahr der Verjauchung mit anschliessender septischer Allgemeininfektion gegeben. Die intramuskulären Tumoren verursachen stets eine Hyperplasie der Uterusmuskulatur, oft auch eine Vergrösserung der Ovarien mit Erweiterung der Follikel. Die subperitonealen Myome, unter die man auch die rechnen kann, die nach dem Peritoneum nur noch mit einer dünnen Schicht von

Muskulatur bekleidet sind, neigen sehr zu starkem Wachstum. Wenn sie gestielt sind, erfahren sie manchmal eine Stieltorsion, sterben ab und können manchmal Anlass zur Verwechslung mit Lithopaedien geben. Der Darm kann mit solchen Tumoren verwachsen und von ihnen eingeschlossen werden. Füllt ein Myom das kleine Becken aus, so macht es oft Druckerscheinungen. Blasen- und Mastdarmstörungen (Cystitis, Nephritis, Hydronephrose, chronische Obstipation) treten auf. Peritonitiden können den Tumor ganz in Schwarten einbetten. Er kann vom Rectum aus verjauchen. Durch Druck auf die grossen Venen können Oedeme, durch Druck auf Nerven Neuralgien in den unteren Extremitäten entstehen. Der Uterus mit den Adnexen hängt an solch grossen Tumoren oft wie ein kleiner Anhang.

Die Diagnose der Myome kann in besonderen Fällen Schwierigkeiten machen. Bei exakter Beobachtung der Symptome und genauer bimanueller Untersuchung, zu der bei Ausschluss einer bestehenden Schwangerschaft noch die Sondierung des Uterus kommt, dürfte sie jedoch in allen Fällen sicher zu stellen sein. Man muss dabei bedenken, dass erweichte oder cystische Myome sich wie ein gravider Uterus anfühlen können. Exsudate im Ligamentum latum, Ovarialcysten können Myome vortäuschen. Die Beweglichkeit des Tumors mit dem Uterus trägt zur Sicherung der Diagnose bei. Kommt man mit der bimanuellen Untersuchung nicht aus, so fasst man die Portio mit der Zange und macht Uterusbewegungen, indem man die Mitbewegung des

Tumors kontrolliert. Submucöse Myome kann man direkt mit der Zange fassen und bei combinierter Untersuchung Bewegungen mit dem Tumor versuchen. Bei allen intrauterinen Manipulationen muss die strengste Asepsis gewahrt werden.

Die Therapie der Myome kann eine symptomatische oder kausale sein. Symptomatisch hauptsächlich, soweit die Bekämpfung der Dysmenorrhoe und der starken Blutungen in Betracht kommt. Soolbadekuren sollen die dysmenorrhoischen Schmerzen günstig beeinflussen. Längerer Secalegebrauch, per os und subkutan, soll durch Kontraktionen der Muskulatur und Verengerung der Gefässe das Wachstum des Myoms hemmen, oder es zur Nekrose und Verkalkung bringen. Die Ergotinbehandlung hat nur Zweck, wenn das Myom klein und allseitig von Uterusmuskulatur umgeben ist. Manchmal werden die Myome auch während der Ergotinkur erst submucös und dann zu Polypen. Spontane Ausstossung der Tumoren wird öfters beobachtet. Bei grossen Tumoren, die sich nicht durch die Vagina entfernen lassen, soll man kein Ergotin anwenden. Vorsichtige Injektionen von Haemostypticis, Vaporisierung oder Galvanisierung der Schleimhaut, heisse Scheideninjektionen, aseptische Auskratzungen des Uterus mit folgender Tamponade sind die gegen die Blutung lokal anwendbaren Mittel. Während der Blutung ist Bettruhe mit Vermeidung aller erhitzenden Getränke zu verordnen.

Gegen die Schmerzen verordnet man Narcotica.

Die kausale Therapie besteht in der radi-

kalen Entfernung des Tumors per vaginam oder per laparotomiam. Die früher viel geübte Castration, um durch eine vorzeitige Menopause eine Verkleinerung des Tumors herbeizuführen, dürfte bei dem heutigen Stand der Operationstechnik nicht mehr im Frage kommen. Auf die Technik der Myomoperation einzugehen, führte zu weit. Die Prognose der Myomerkrankungen und ihrer Operation quoad vitam ist eine günstige zu nennen (bei der Radikaloperation ist die Mortalität von 1889— 1893 von Pystory nach den klinischen Jahrbüchern auf 20,99% berechnet). Man muss berücksichtigen, dass sich die Resultate seit dieser Zeit mit der fortschreitenden Technik sicher wesentlich gebessert haben.

Nach diesen Vorbemerkungen wollen wir uns zu dem speziellen Fall wenden, der Gelegenheit zu dieser Dissertation gegeben hat. Zunächst lasse ich die Krankengeschichte folgen.

Krankengeschichte.

Patientin N. M. tritt am 7. November 1903 ins Krankenhaus.

Anamnese:

Pat. ist 27 Jahre alt. Die Mutter ist während des Climacteriums an unbekannter Krankheit gestorben, der Vater ist gesund. Sie selbst will nie ernstlich krank gewesen sein. Die Periode trat im 18. Jahre ein und war stets regelmässig. Im März 1902 machte Pat. eine regelmässige, glatt verlaufende Geburt durch. Das Kind ist gesund. Am 31. Oktober 1903 machte ein Arzt bei der

Patientin wegen starker Uterusblutung, in der Meinung, es handle sich um einen Abort, das Curettement der Uterusschleimhaut. Darauf wurde Scheidentamponade ausgeführt. Pat. lag dann zu Hause zu Bett. Am 3. November 1903 trat Fieber ein, und aus dem Uterus wurde ein Stück Tumor ausgestossen, das der Arzt als Teil eines Myomes ansah. Am gleichen Tage wurde eine Lysolspülung der Uterus mit mehreren Litern 1% iger Lysollösung vorgenommen.

Trotzdem traten Gelenkschmerzen im linken Kniegelenk auf, das Fieber blieb hoch, und Pat. wurde im 7. XI. 03 ins Krankenhaus gebracht.

Objektiver Befund:

Schwächlich gebaute Person. Gesichtsfarbe blass und fahl. Haut etwas dunkel. Gesichtsausdruck unruhig und leidend.

Thorax von geringer Tiefe, in den oberen Partien schmal. Respiratorische Erweiterung gering. Lungenperkussion: Grenzen vorn rechts cost. 6., vorn links cost. 3 unterer Rand, hinten rechts vertebra 10, hinten links Dämpfung über dem linken Unterlappen, ebenso über der linken Spitze. Auskultation: Vorn links oben unbestimmtes Atmen, hinten links unten deutliches Rasseln.

Herz: Grenzen oben cost. 3, unterer Rand, links innerhalb der Mammillarlinie, rechts absolute Dämpfung am linken Sternalrand. Der Spitzenstoss ist im 4. und 5. Interkostalraum deutlich hebend zu fühlen. Der Puls ist frequent und klein.

Die Leber steht am Rippenbogen. Die Milzdämpfung ist deutlich vergrössert. Der rechte und linke Handrücken sind mässig, das linke Knie stark geschwellt. Die Vena saphena sin. ist unterhalb des Knies als ziemlich harter Strang fühlbar. Die Schmerzhaftigkeit und Druckempfindlichkeit der geschwellten Gelenke ist sehr gross. Manchmal zeigt die Pat. leichte Fieberbenommenheit. Der Harn ist eiweissfrei und zuckerfrei.

Verlauf:

7. XI. Natr. salicyl. 5,0.

8. XI. Aspirin. 4,0, Umschläge der Gelenke mit essigsaurer Thonerde.

9. XI. Gesicht fahl und blass.

10. XI. Morgens Agonie. 2 Uhr p. m. Exitus letalis.

(Fieber und Puls siehe Kurve.)

Sektionsbericht:[1])

11. XI. 03 vormittags. Mittelgrosse, abgemagerte weibliche Leiche mit sehr blasser Hautdecke. Thorax schmal. Abdomen weich. Untere Extremitäten ohne Oedem. Handrücken ödematös. Totenstarre erhalten. Fettpolster und Muskulatur gering. Netz herabgeschlagen. Leber fingerbreit über den Rippenbogen ragend. In der Bauchhöhle keine Flüssigkeit. Zwerchfellstand: links und rechts 4. Interkostalraum. Der Herzbeutel liegt handbreit vor und enthält keine

[1]) Sektions-Journal des path. Instituts No. 782. 1903.

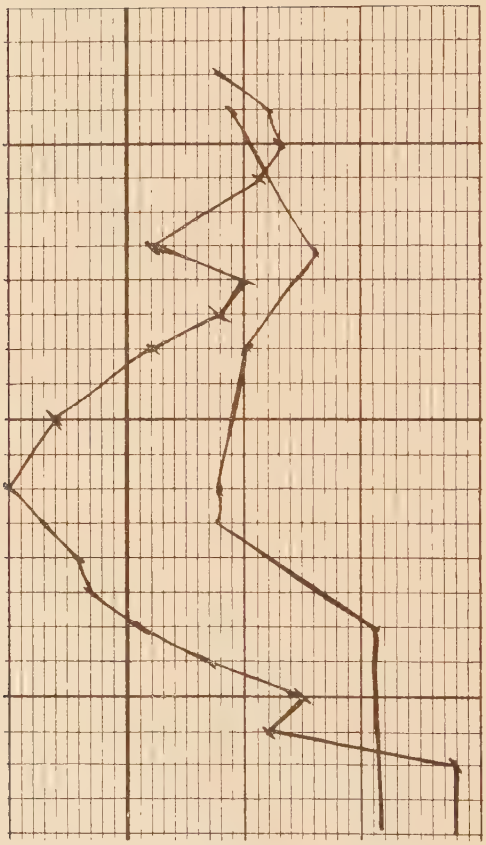

Flüssigkeit. Linke Lunge an der Spitze adhaerent. Pleurahöhle leer. Rechte Lunge in oberen Teilen leicht verwachsen. Pleurahöhle leer. Linke Lunge zeigt glatte, spiegelnde Pleura, mit vereinzelten Ecchymosen. Der Oberlappen auf der Schnittfläche ausserordentlich blass, trocken, lufthaltig. Die tiefen Teile des Unterlappens durchfeuchtet, dunkel gefärbt, von vermehrter Consistenz. in den Bronchien der abhängigen Teile reichlich zähes, trüb schleimig-eitriges Sekret. Die Schleimhaut dunkel geschwellt. Rechte Lunge: Gewebe von Ober- und Unterlappen vorn blass, die abhängigen Teile blutreicher. Auf der Schnittfläche des Unterlappens entleert sich aus den Bronchien reichlich ein trübes, rein eitriges Sekret. Die Bronchialschleimhaut ist, ebenso wie rechts, dunkel geschwellt. Die Bronchialdrüsen sind klein und derb.

Herz von entsprechender Grösse, schlank, mit durchsichtigem, fettarmem Epikard, beide Ventrikel ziemlich eng, in den Vorhöfen zähe, hellgelbe Fibrinmassen, Endocard ganz durchsichtig und glatt, sämtliche Klappen ohne Auflagerungen, vollkommen frei beweglich. Aortenintima fleckenlos. Die Muskulatur blass, von zäher Consistenz, ohne abnorme Einlagerungen.

Peritoneum ohne Besonderheiten.

Milz über der Convexität 16,5 : 9,5. Kapsel gespannt, durchscheinend. Consistenz herabgesetzt. Pulpagewebe fleckig, abwechselnd dunkle und helle Stellen zeigend, ganz weich vorquellend. Follikel fast nicht sichtbar, Gerüst nur in der Peripherie deutlich.

Magen mittelgross, enthält etwas trübe, gelbliche, gallig gefärbte Flüssigkeit. Schleimhaut blass und dünn. Darmschleimhaut blass, ohne Follikelschwellung.

Leber gross, der vorderen Bauchwand durch zahlreiche, zart fibröse Spangen adhaerent, sonst Kapsel glatt. Auf dem Durchschnitt Gewebe glatt. Läppchen mit heller Peripherie und wenig dunklen Centren. Blutgehalt stark herabgesetzt. Die Gallenblase enthält ca. 25 cbcm klare, dünnflüssige Galle.

Harnapparat: Beide Nieren deutlich geschwellt. Fettkapsel gering. Faserkapsel ganz leicht von den graubraunen Organen abziehbar. Consistenz schwammig weich. Auf dem Durchschnitt Rinde gequollen, verbreitert. Markkegel eingesunken, sehr deutlich abgesetzt, besonders die Gegend des Arcus renalis ist ziemlich dunkel injiziert. An der rechten Niere zwei parallel verlaufende Ureteren.

Blase ziemlich weich. Schleimhaut im Grunde von dunkeln Ecchymosen durchsetzt.

Scheide ziemlich weit, mit blassbräunlicher Schleimhautfarbe. Aeusserer und innerer Muttermund für Fingerkuppe durchgängig. Uterus vergrössert, Cavum hühnereigross, in der hinteren Funduswand eine fünfmarkstückgrosse, dellenartige Vertiefung, in der eine zunderartige, weiche, zottige, hellgraurote, übelriechende Masse sitzt.

Adnexe beiderseitig in fibrösen Spangen nach rückwärts im Cavum Douglasi adhaerent. Abdominale Ostien beider Tuben obliteriert, die

linksseitige Tube wurstförmig aufgetrieben, beim Aufschneiden entleert sich aus dem Sack reichlich eingedickter, zäher, grünlicher Eiter. Ein zweiter grösserer Sack unter der Tube in die fibrösen Verwachsungen eingelagert, auch hier reichlich grünlicher, dünner Eiter. Venen der unteren Extremität frei durchgängig.

Masse und Gewichte: Körperlänge 154 cm. Körpergewicht 42 kg. L. Lunge 410 g, r. Lunge 470 g. Herz 280 g. Leber 1910 g. Milz 280 g. Höhe des r. Ventrikels 9,0 cm, des l. Ventrikels 9,5 cm. Dicke des r. Ventrikels 0,2 cm, des l. Ventrikels 1,2 cm. Aortenumfang 7,0 cm. Pulmonalumfang 7,2 cm. Mitralumfang 10,0 cm. Tricuspidalumfang 11,6 cm.

Anatomische Diagnose:

Sepsis, ausgehend von einem partiell spontan ausgestossenen, verjauchten intramuralen Fundusmyom des Uterus.

Nebenbefunde: Septischer Milztumor. Trübe Schwellung der Nieren. Schwere allgemeine Anaemie. Oedem der unteren Lungenabschnitte.

Der besseren Orientierung wegen lasse ich noch eine spezielle Beschreibung der Präparate folgen, die ich leider erst drei Tage nach der Sektion habe anfertigen können.

Die Vaginalschleimhaut hat ein grüngelb missfarbiges Aussehen, mit schleimigem, eitrigem Belag. Die Cervicalschleimhaut zeigt das gleiche Verhalten. Die Corpusschleimhaut

ist zum Teil verfärbt, zum Teil dunkelrot geschwellt. An der hinteren Uterinwand, bis an die obere Kante, seitlich bis an die Tubenecken reichend, eine graugelb missfarbige Stelle, die in situ einen ziemlich runden Substanzverlust in der Muskulatur von ungefähr 4,5 cm Durchmesser darstellt. Der Grund des Substanzverlustes ist zerfetzt und nekrotisch. Mit einiger Sorgfalt lässt sich der Grund des Substanzverlustes leicht aus der Uteruswand auslösen, und es stellt sich eine kleinhühnereigrosse Höhle dar, mit weisser, fester, bindegewebiger Umwandung.

Der ausgelöste nekrotische Teil stellt offenbar den Rest eines Tumors dar, der in der hinteren Uteruswand eingebettet war und seiner Lage nach offenbar ein Stück in das Cavum hineinragte. Die linke Tube ist geöffnet und war bei der Sektion wohl als Pyosalpinx vorhanden. Das linke Ovarium ist nur durch relativ wenige Spangen fixiert. Es lässt sich rein auslösen, ist wenig vergrössert und zeigt auf dem Durchschnitt einige erweiterte Follikel. Das rechte Ovarium ist ganz in Schwarten und fibröse Verwachsungen eingebettet, ausgelöst zeigt es sich vergrössert, dunkelrot, succulent, auf dem Durchschnitt mehrere kleine flüssigkeitgefüllte Hohlräume. Ein zu dem Ovarium ziehendes Gefäss zeigt einen in eitrigem Zerfall begriffenen Thrombus. Die ganze Tube ist mit in die Schwarten eingebettet, erweitert, dunkelrot geschwellt, ohne eitrigen Inhalt. Die Hinter-

wand des Uterus ist durch zahlreiche Spangen fest mit dem Rectum verwachsen, so, dass der hintere Douglas'sche Raum nach oben verschlossen ist. Erst nach Durchreissung der Spangen gelangt man in ihn hinein, wie in eine abgeschlossene Höhle. Das Peritoneum darin ist grüngelb, missfarbig und offenbar schon in vivo im Zustand eitriger Entzündung gewesen. Ueber dem Uterus, soweit er nicht an der Bildung der beschriebenen Douglashöhle beteiligt ist, ist das Peritoneum nur über der Stelle, wo in der Uteruswand der Tumor sass, verfärbt. Es wäre von hier aus wohl zu einer allgemeinen Peritonitis gekommen, wenn Pat. nicht vorher an der Septicopyaemie gestorben wäre. Blasen- und Ureterenschleimhaut im Zustand eitriger Entzündung. Nieren im Zustand trüber Schwellung.

Zur histologischen Untersuchung entnehme ich ein Stück Ovarium. Ein frisches Stück des ausgestossenen Teiles des Tumors habe ich von dem erstbehandelnden Arzt erhalten.

Die histologische Untersuchung der mit Haematoxylin-Eosin und nach van Gieson gefärbten Schnitte ergibt, dass wir es hier mit einem typischen Fibromyom zu tun haben. Neben der starken Entwicklung glatter Muskelfasern sehen wir eine starke Bindegewebsvermehrung. Ausser feinen Fibrillen zwischen den gewucherten Muskelfasern ziehen breite Bindegewebszüge trennend durch die Muskulatur. Im Ovarium ist das bindegewebige

Stroma stark entwickelt, die Gefässe stark gefüllt. Das ganze Ovarium offenbar im Zustand chronischer Entzündung. Eine beginnende kleincystische Degeneration, wie sie bei Uterusmyomen ein häufiger Nebenbefund ist, lässt sich erkennen. Wenn auch die histologische Untersuchung nichts besonderes ergeben hat, so ist durch sie wenigstens die Diagnose vollständig sichergestellt worden.

Es erübrigt noch, auf die Krankengeschichte und den Verlauf der Septicopyaemie einzugehen.

Ueber die Aetiologie in diesem Fall kann wohl kein Zweifel bestehen. Es liegt eben in der Unvollkommenheit aller Medizin, dass auch ein rite ausgeführtes Curettement eine septische Infektion bewirken kann. Im übrigen prädisponiert ein myomatöser Uterus, in welchem durch den Reiz des Myoms die Schleimhaut aufgelockert, die Lymphspalten erweitert sind, das Myom selbst, das bei seiner geringen Ernährung nach Traumen leicht abstirbt, zur septischen Infektion mehr als ein sonst normaler Uterus.

Der Verlauf der Krankheit in unserem Falle bietet keine Besonderheiten, da die schmerzhaften Gelenkschwellungen zu den nicht seltenen Komplikationen der Krankheit gehören.

Die Septicopyaemie ist als eine schwere Erkrankung zu betrachten, die meistens zum Tode führt. Sie entsteht nur durch Infektion des Organismus mit Strepto- oder Staphylokokken oder mit beiden Bakterienarten, zu denen manchmal noch andere, manchmal gasbildende Bakterien kommen.

Die Diagnose ist bei der cryptogenetischen Infektionsform manchmal erschwert. Charakteristisch sind die meist öfter wiederkehrenden Schüttelfröste, das Fieber mit starken Remissionen und die profusen Schweisse. Die bakteriologische Untersuchung soll man in zweifelhaften Fällen nicht versäumen.

Bei der Therapie kommt es hauptsächlich darauf an, den Kräftezustand des Kranken möglichst gut zu erhalten. Bei einigermassen kräftigen Patienten darf man bis zuletzt die Hoffnung auf einen günstigen Ausgang nicht aufgeben. Medikamente anzuwenden, dürfte meist zwecklos sein, um so mehr ist die physikalische diätitische Therapie zu berücksichtigen. Das Drücken der hohen Temperaturen durch kühle Bäder und die Regelung der Ernährung durch Sorge für gute Funktion der Verdauung und Kotentleerung sind wichtig. Wo sie vertragen werden, haben sich grosse Gaben von Alkohol, bis zu einer Flasche guten Weines täglich, als nützlich erwiesen. Gelingt die Ernährung per os nicht, wegen Insufficienz des Verdauungstractus, so müssen Nährclysmata zeitweise aushelfen, doch darf man darüber die Versuche, per os zu ernähren, nicht aufgeben. Als letztes Mittel versucht man Kochsalzinfusionen, denen man als Nährstoff etwas Zuckerlösung zusetzt. Persönlich habe ich von den Infusionen noch keinen rechten Erfolg gesehen, ebenso nicht von den intravenösen Injektionen von Collargol Credé, doch soll man auch diese nicht unversucht lassen. Die Sektion hat, so viel mir bekannt, keine Schädigung des Organismus

durch diese Infektionen feststellen können. In den protrahiert verlaufenden Fällen kann vielleicht durch Einverleibung von Quecksilber in den Organismus des Kranken versucht werden, ob man vielleicht eine die Infektionserreger schädigende Wirkung beobachten kann. Für die Zukunft ist von der Serumtherapie zu hoffen, dass sie einst ein erfolgreiches Mittel zur Bekämpfung der septischen Infektionen liefert. Bis jetzt kann man die Injektion der Antistreptococcensera nur als letzten Versuch empfehlen, sichere Erfolge haben sie noch keine gezeitigt. Der Grund hiefür liegt darin, dass die Sera nur Antitoxine einer bestimmten Bakterienart darstellen, demzufolge wirkungslos bleiben müssen, wenn nicht zufällig die Infektion auf den gleichen Infektionserreger, mit dem Tiere immunisiert wurden, zurückgeführt werden kann; bei der grossen Anzahl von eitererregenden Bakterien ist es demnach nur Sache des Zufalls, wenn gerade das spezifische Serum gefunden wird. Wenn erst von den meisten Erregern der Sepsis Sera stets zu haben sind, so wird es Sache der raschen und sicheren Diagnose sein, möglichst bald den Erreger im vorliegenden Fall festzustellen und darnach die Auswahl des Serums zu treffen. Die Möglichkeit einer so sicheren Diagnose wird den Aerzten ja durch Errichtung von staatlichen Untersuchungsämtern immer mehr an die Hand gegeben. Die Antiwerte müssen bis jetzt am besten von dem Organismus selbst gebildet werden, und das ganze Bestreben der Therapie muss darauf gerichtet sein, ihn so lange bei Kräften zu erhalten, bis er den Sieg

über die Toxine erlangt hat. Die profusen Schweisse, die meist bei Septicaemie auftreten, muss man wohl als Gegenwehr des Organismus auffassen (nach Brummer und Eiselsberg werden Streptococcen im Schweiss ausgeschieden). Man darf die Schweisse darum nicht unterdrücken, in der Annahme, sie schwächten zu sehr, doch muss man immer für Ersatz der Flüssigkeit sorgen.

Es sei mir erlaubt, in Kürze den Verlauf eines Falles von Septicopyaemie, den ich selbst mit behandelt habe, zu erwähnen. Als ich den Patienten zum erstenmal sah, war er schon drei Wochen angeblich wegen Typhus behandelt worden. Er lag bewusstlos im Fieber von 40 Grad und hatte Cheyne-Stockesches Atmen. Am selben Tage hatte er einen schweren Collaps überstanden, wobei er Morphium- und Campherinjektionen erhalten hatte. In den drei vorausgehenden Wochen hatte er fast jeden Tag bis über 40 Grad gefiebert. Erkrankt war er plötzlich mit mehreren starken Schüttelfrösten und starken Durchfällen. Die Durchfälle dauerten ungefähr 16 Tage an. Patient trank täglich eine Flasche Rotwein und erhielt verschiedene Stopfmittel. Dann begannen Lungenerscheinungen aufzutreten. An dem Tage, an dem ich den Patienten zum erstenmale sah, war unter starken Schmerzen eine Pleuritis aufgetreten. Die Dämpfung erstreckte sich über den linken Unterlappen. Nach 24 Stunden hatte sich Pat. soweit erholt, dass er mich nach einigem Bemühen erkannte, doch begann er bald wieder zu deliieren. Die nächsten 14 Tage war Pat. bei

hohem Fieber meist ohne Besinnung, nur gegen Morgen liess das Fieber oft bis auf 38° nach, von 10 Uhr vormittags stieg es wieder und erreichte meist abends 41°. Fast täglich einmal, manchmal zweimal, traten heftige Anfälle von Schüttelfrost auf, manchmal so stark, dass man den Pat. im Bett festhalten musste. Nach den Frostanfällen stieg die Temperatur jedesmal auf 41°, und es erfolgte ein profuser Schweissausbruch. Die Schweisse waren so stark, dass Pat. bis zu 3 mal am Tage umgebettet werden musste. Das Fieber liess sich nur durch kühle Bäder beeinflussen. Antipyretica, bis zu 5 g am Tage, hatten keinen merklichen Erfolg. Gegen Morgen trat meist heftiger Husten auf, und es wurde ein zähes Sputum entleert, dem Morgensputum einer fortgeschrittenen Tuberkulose sehr ähnlich. Die Untersuchung ergab keine Tuberkelbakterien und keine Pneumococcen. Im übrigen waren neben Streptococcen die verschiedenartigsten Bakterien vertreten. Mit dem Sputum geimpfte Mäuse starben alle an Streptococceninfektion. Man konnte nun annehmen, dass es sich um eine Streptococcenpneumonie handelte; der Arzt glaubte noch an Miliartuberkulose festhalten zu können. Sichergestellt wurde die Diagnose endlich dadurch, dass es gelang, im Blutpräparat Streptococcen zu färben. Sie gaben das typische Bild der Kettencoccen, fast wie in einem Lehrbuch abgebildet. Das Fieber, mit zeitweiser Benommenheit des Pat. dauerte dann noch etwa 14 Tage an. Dann trat eine Besserung ein. Allmählich wurden die Remissionenen tiefer, die Steigerungen gingen nicht

mehr über 39° hinaus, und Patient war dauernd bei Besinnung. Die Dämpfung über dem linken Unterlappen blieb konstant. Eine Probepunktion ergab dicken, gelben Eiter. Im Krankenhaus wurde Pat. dann operiert. Nach Rippenresektion wurde ein faustgrosser Lungenabscess eröffnet und drainiert. Nach 4 Wochen war die Wunde verheilt, und Pat. begab sich den Winter über nach Italien, um sich ganz zu erholen. Dort hatte Pat. 1 Monat später eine akute Mittelohrentzündung, die nach Perforation des Trommelfelles und Entleerung des Eiters vollkommen ausheilte. Seitdem, seit 3 Jahren, ist Pat. nicht mehr ernstlich krank gewesen, doch klagt er öfter darüber, dass er nicht mehr ganz so viel leisten könne als vordem.

Ueber die Therapie kann ich erst berichten von dem Zeitpunkte ab, wo ich die Mitbehandlung übernahm. Gegen das Fieber wurde reichlicher Gebrauch von kühlen Bädern gemacht, ich badete den Pat. meist selbst, indem während des Bades das Wasser weiter abgekühlt wurde. Das Fieber liess jedesmal auf einige Zeit nach. Bei hohen Temperaturen lag ein Eisbeutel auf Kopf und Herz, bei niedrigeren Temperaturen wurde abgewechselt. Gegen die Brustschmerzen erhielt Pat. feuchte, überschlagene Einpackungen. Bei Aufregungszuständen und um zeitweise Schlaf herbeizuführen, wurde mit Morphium nicht allzu sehr gespart. Es wurde auch gut vertragen. Sehr schwer war die Ernährung. Dabei benutzte ich vorzüglich den Durst des Pat., um ihm im Getränk Nahrung zuzuführen. Bouillon, Schleim-

suppen, Cacao, Wein, mit fein verrührtem Eigelb, Milch, frisch ausgepresster Fleischsaft, Gefrorenes aus Milch und Rahm; dies alles wurde in den verschiedensten Variationen gegeben. Der Stuhlgang wurde durch Einläufe geregelt. Sehr bedaure ich, dass mir die Temperaturkurven verloren gegangen sind. Ein hochfieberhafter Zustand, der von Ende Juni bis Mitte September andauerte, wäre vielleicht wert, in einer Kurve veröffentlicht zu werden.

Aus dem letzten Fall von kryptogenetischer septischer Infektion, den man wohl eine Streptococcaemie nennen könnte, lässt sich ersehen, dass man bei der Septicaemie nie die Hoffnung auf einen günstigen Ausgang aufgeben soll. Die Therapie muss vorläufig den Hauptwert auf Bekämpfung des Fiebers und auf Erhaltung eines möglichst günstigen Kräftezustandes legen.

Herrn Obermedizinalrat Oskar von Bollinger sagt der Verfasser für die gütige Ueberlassung des Materials seinen aufrichtigen Dank.

Literatur.

Ribbert: Allgemeine pathologische Anatomie.

Levi S.: Aetiologie der Uterusmyome, Dissertation.

Cohen Friedrich: Beiträge zur Histologie und Histogenese der Myome des Uterus und Magens. Dissertation.

Ziegler: Allgemeine pathologische Anatomie.

Sames Fritz: Beiträge zur Histologie der Myome und ihrer Histogenese. Dissertation.

Fritsch: Krankheiten der Frauen.

Pystory Karl: Prognose der Myectomie. Dissertation.

Mraceck: Hautkrankheiten.

Romberg: Infektionskrankheiten.

Schmaus: Grundriss der pathologischen Anatomie.

Lebenslauf.

L. Seyberth, geboren am 10. April 1878 zu Höchst a. Main besuchte nach Bestehen der Gymnasialschlussprüfung die Hochschulen zu Giessen, Kiel und München. In München bestand er im Sommer 1903 die ärztliche Staatsprüfung und bittet die hohe medizinische Fakultät um Zulassung zur Promotion.